

CORAZÓN

Generalidades

Antena	Adultos: <ul style="list-style-type: none">• Antenas acopladas en fase (phase-array) cardiaca o de cuerpo (synergy-body, torso-array, body-array)<ul style="list-style-type: none">- Si se quieren obtener cortes menores de 5 mm- Siempre para las secuencias EG cine-RM apnea Niños según tamaño: <ul style="list-style-type: none">• Antenas acopladas en fase (phase-array) cardiaca o de cuerpo (synergy-body, torso-array, body-array)• Cuello
Posición del paciente	Decúbito supino Cabeza primero Brazos hacia abajo
Centro	Línea media - Tercio medio del cuerpo del esternón
Dispositivos de monitorización	Cardíaco <ul style="list-style-type: none">• ECG• VCG• Si no se consigue sincronizar con el ECG se puede utilizar el sincronismo periférico (PPU) Respiratorio
Vía venosa	En brazo derecho. Vía con conexión en Y
Contraste Volumen	Quelatos de gadolinio (Gd) Según patología: <ul style="list-style-type: none">- Caracterización 0,1 mmol /Kg- Perfusión miocárdica, según preferencias: 0'05 ml/kg ó 01 ml/kg- Tardía, miocardio negro: doble dosis 0,2 mmol/kg
Flujo	Estudios de perfusión miocárdica: 4 ó 5 ml/seg ml / seg
Suero fisiológico post-contraste	El doble que el contraste administrado

Programación de secuencias en estudios cardíacos. Aspectos generales

A. Secuencias SE: "vacío de señal intra-cardio-vascular" o de sangre "negra"

- Según las posibilidades de la máquina se hará:
 - SE convencional , Turbo-SE, SE-EPI, TSE con doble o triple pulso de Inversión

1. Ajustar la frecuencia cardiaca

- Si la frecuencia oscila, es mejor poner la frecuencia superior

2. Retraso tras la sincronización [Trigger Delay (TD)]

• En los estudios morfológicos SE

- Las imágenes deben obtenerse en sístole para que haya menos artefactos de flujo lento intra-cardio-vascular
- Para obtener esas imágenes sistólicas se debe modificar el TD según la frecuencia cardíaca que tenga el paciente
 - Frecuencia cardíaca > 75 lat / min, TD = 50 mseg
 - Frecuencia cardíaca < 75 lat / min, TD = 100 mseg

3. Adaptar el número de cortes

- La frecuencia cardíaca condiciona el TR y éste el número de cortes
 - Adaptar el número de cortes a lo que permita la frecuencia cardíaca
- Sí el número de cortes no es suficiente para obtener imágenes de toda el área de interés se programarán varios paquetes de cortes

4. Bandas de presaturación

- Para disminuir los artefactos intra-cardio-vasculares al obtener imágenes en plano axial poner bandas de presaturación paralelas superior e inferior

B. Secuencias EG: sangre hiperintensa

1. Secuencias

- Turbo eco de gradiente preferiblemente secuencias de Precesión Libre en Estado Estacionario (*SSFP: steady state free precession*)

2. Sincronización electrocardiográfica (ECG) retrospectiva

- Frecuencia cardiaca
 - Introducir la frecuencia cardíaca en la programación de la secuencia
 - La frecuencia cardiaca aumenta durante la apnea.
 - Puede ser útil programar la frecuencia ligeramente por encima de lo registrado en reposo y respiración libre
 - Si la frecuencia cardíaca oscila, se seleccionará la frecuencia más alta registrada
 - Cuando hay grandes oscilaciones en la frecuencia durante la obtención de una secuencia -si el equipo lo permite- se puede ir modificando la frecuencia durante la adquisición para conseguir obtener imágenes durante el ciclo cardíaco
- Retraso tras la sincronización [Trigger Delay (TD)]
 - Estudios cine-RM
 - Las imágenes dinámicas deben empezar a adquirirse lo más pronto posible tras la onda R del ECG
 - El TD será lo más corto que la máquina permita
 - Con TD lo más corto posible -si la sincronización es adecuada- la primera imagen adquirida será telediastólica
 - Estudios coronarias
 - Se deben realizar en diástole para obtenerlas imágenes en el momento de mayor calibre de las coronarias
 - El TD para sincronizar en diástole es variable según la frecuencia cardíaca (400 - 600 mseg)

FC	40	45	50	55	60	65	70	75
----	----	----	----	----	----	----	----	----

80	TD	695	645	605	572	545	522	502
			485	470				
FC	85	90	95	100	105	110	115	120
125	TD	457	445	434	425	416	409	402
			395	389				

- Número de fases
 - Ajustar el número de fases cardíacas, programando el máximo número de fases posible por apnea

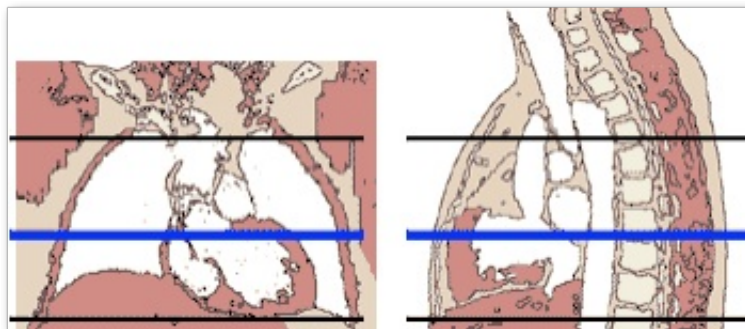
3. Respiración

- En apnea siempre que sea posible.
 - Generalmente apnea espiratoria
 - En algunas situaciones clínicas como en sospecha de pericarditis constrictiva es mejor en fase inspiratoria
- Si no es posible la apnea se puede hacer con respiración libre
 - La calidad del estudio es muy inferior puede permitir hacer análisis de las cámaras

Planos ortogonales

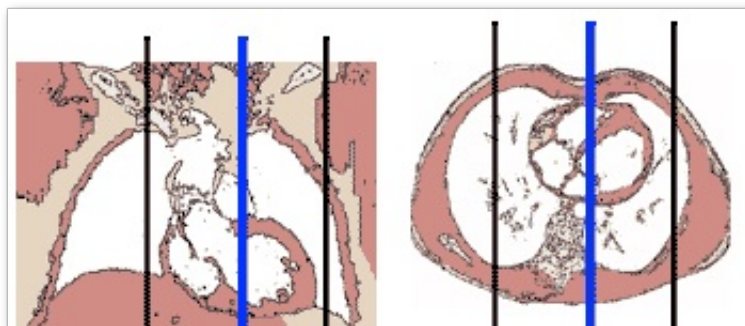
1. Transversal

- Programar sobre el localizador sagital y coronal



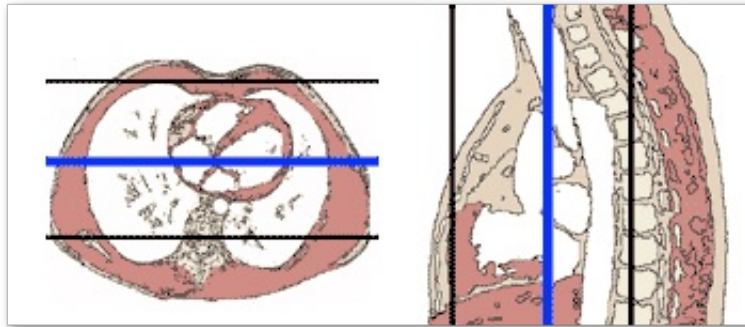
2. Sagital

- Programar sobre el localizador axial y coronal



3. Coronal

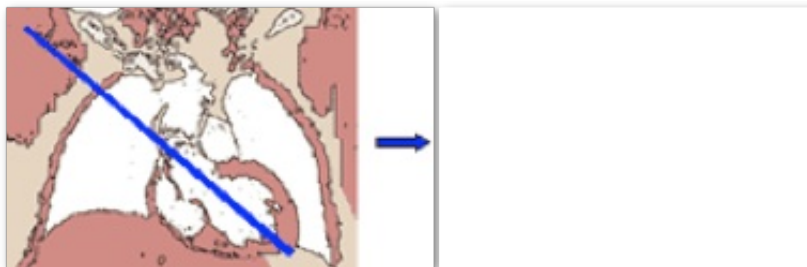- Programar sobre el localizador axial y sagital
- Para el plano coronal es necesario
 - Brazos hacia arriba o poner supresión de artefacto de envolvimiento (supresión de "foldover") o bandas de saturación izquierda-derecha



Planos intrínsecos cardíacos

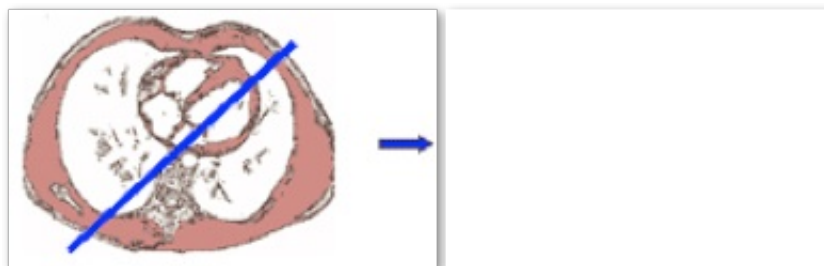
1. Eje largo horizontal

- Programar sobre el localizador coronal
- Seleccionar la imagen coronal en la que se vea la punta del VI y la válvula aórtica
- Angular desde la punta del VI hasta el punto medio de la válvula aórtica



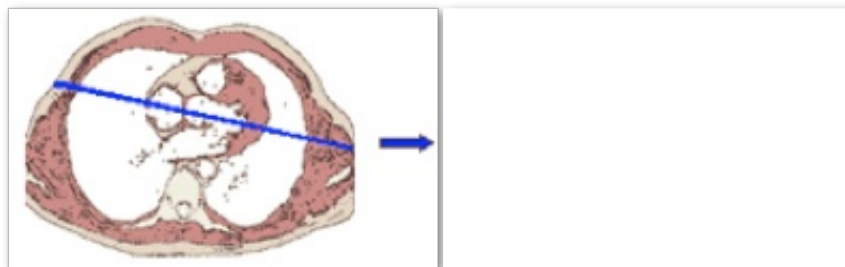
2. Eje largo vertical (Dos cámaras AI-VI)

- Programar sobre el localizador axial
- Seleccionar la imagen axial en la que se vea la válvula mitral
- Angular desde la parte anteroapical del VI hasta el punto medio de la válvula mitral



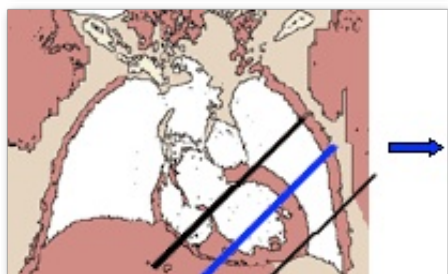
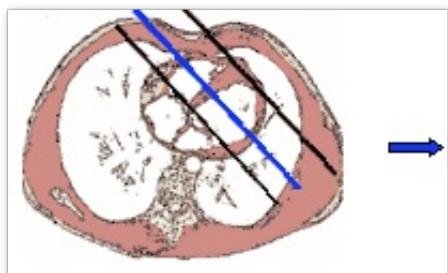3. Eje largo vertical (Tracto de salida VI-Ao)

- Programar sobre el localizador axial
- Seleccionar la imagen en la que se vea la válvula aórtica
- Angular desde la parte media de la válvula aórtica hasta la parte anteroapical. del VI



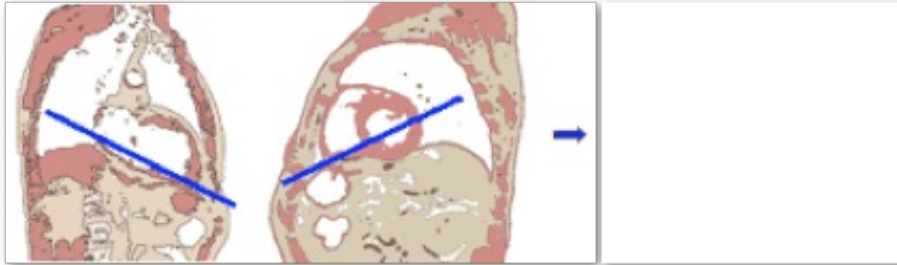
4. Eje corto

- Programar una doble angulación sobre el plano coronal y el plano axial
- Seleccionar las imágenes en las que se vea el septo interventricular
- Angular sobre el coronal y el axial un plano perpendicular al tercio medio del septo interventricular



5. Cuatro cámaras

- Programar sobre el eje largo vertical, dos cámaras AI-VI y eje corto
- Seleccionar la imagen central del plano dos cámaras AI-VI
- Angular desde la punta del VI hasta la parte media de la válvula mitral
- Desplazar el centro de la imagen hasta el tercio medio de la valva mitral posterior
- Sobre el eje corto angular desde la parte superior del músculo papilar posterior hasta la punta del VD



Cardiopatías Congénitas

A. Realización de la exploración

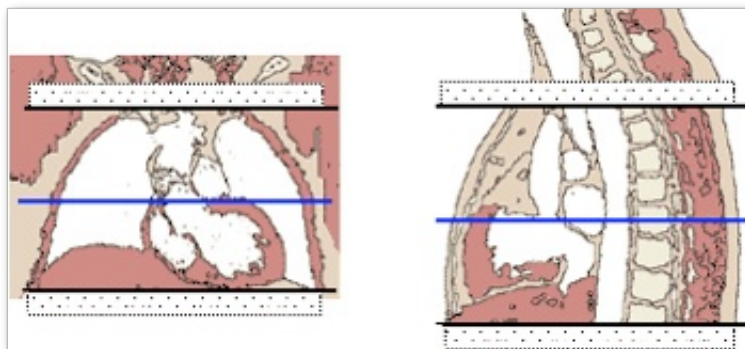
Adquisición de Secuencias

1. Localizador múltiple (transversal, sagital y coronal)

- Con sincronización cardíaca
- En apnea - Preferiblemente en espiración

2. Cine-RM Multicorte-Multifase. Plano Transversal

- Desde cayado aórtico hasta diafragma
- El mayor número de fases posibles en cada corte
- Útil para valorar
 - Posición y medidas de vasos mediastínicos
 - Diámetros diastólicos y sistólicos de cámaras cardíacas
 - Cálculos de volúmenes ventriculares por método tridimensional (Simpson)



3. Opcional Cine-RM Multicorte-Multifase. Plano Sagital y/o Coronal

- En cardiopatías complejas puede ser útil obtener además del transversal una secuencia cine-RM multicorte-multifase

coronal y/o sagital

4. Cuantificación del flujo con secuencia de codificación de velocidad

- Básicamente en raíz de aorta y arteria pulmonar.
- Complementario según cardiopatías en arterias o venas pulmonares, flujo atrioventricular etc...

5. AngioRM-3D post-inyección de contraste de Gd. - Plano Coronal

- Dosis de contraste doble: 0,2 mmol/kg a 2 ml/seg
- Obtener imágenes en fase de arterial pulmonar, aórtica y de retorno venoso sistémico para valoración de
 - Arterias y venas pulmonares
 - Arterias sistémicas
 - Lazos vasculares mediastínicos
 - Seguimiento de cardiopatía intervenida: posición, calibre y permeabilidad de derivaciones o suturas quirúrgica

OPCIONAL

▸ Secuencias sangre negra en planos axial y/o sagital y/o coronal

- En nuestra experiencia aportan menos información que las EG multicorte-multifase:
 - No está justificada su realización en todos los casos:
 - Puede ser conveniente hacer una secuencia SE potenciada en T1 en el estudio basal al diagnóstico
 - Consumen tiempo y no suelen proporcionar información significativa en los estudios de seguimiento

B. Postprocesado y Medidas para informe

- Grosor del miocardio en diástole
- Volúmenes ventriculares
- Posición y diámetros de aorta
- Posición y diámetros de arterias pulmonares
- Diámetro de cámaras cardíacas:
 - Aurícula derecha
 - Telediastólico de Ventrículo Derecho
 - Telesistólico de Ventrículo Derecho
 - Aurícula izquierda
 - Telediastólico de Ventrículo Izquierdo
 - Telesistólico de Ventrículo Izquierdo

Miocardopatía Hipertrófica

A. Realización del estudio - Adquisición de Secuencias

1. Localizador múltiple (transversal, sagital y coronal)

- Con sincronización cardíaca
- En apnea - Preferiblemente en espiración

2. Cine-RM (un corte multifase) en apnea espiratoria. Plano Eje Largo Horizontal de VI

3. Cine-RM (un corte multifase) en apnea espiratoria. Plano Eje Largo Vertical (Dos Cámaras AI-VI)

4. Multicorte-Multifase en apnea espiratoria. Plano 4 Cámaras

5. Multicorte-Multifase en apnea espiratoria. Plano Eje Corto

- Desde la base de los ventrículos hasta el ápex

6. Perfusión de 1er paso. Plano Eje Corto

- Para detectar áreas de hiposeñal miocárdica por hipoperfusión
- Durante la administración de contraste de gadolinio
 - Dosis variable según autores: 0´05 mol/kg ó 0´1 mol/kg ó 0´2 mol/kg
 - Flujo 4 ó 5 ml/seg
 - Apnea durante los primeros segundos seguido de respiración suave y superficial

7. Cuantificación del flujo con secuencia de codificación de velocidad

- Para cuantificar obstrucción al tracto de salida de ventrículo izquierdo, insuficiencia mitra, disfunción diastólica
 - En tracto de salida de ventrículo izquierdo
 - Raíz de aorta
 - Flujo atrio-ventricular
 - Vena pulmonar superior derecha

8. Secuencias tardías de miocardio negro post contraste de gadolinio

- Para detectar áreas de hiperseñal o realce tardío por fibrosis miocárdica
- Administración de contraste de gadolinio para miocardio negro
 - Dosis óptima 0´2 mol/kg
 - Administrado al final de la perfusión
 - Durante el tiempo de espera se realizan las cuantificaciones de flujo
- Tiempo de espera: +/- 10 minutos
- Ajustar el tiempo de inversión (TI) para anular el miocardio
 - Secuencias con múltiples tiempos de inversión: seleccionar el óptimo
 - Si no se tienen esas secuencias: programar la secuencia empezando con un TI de 225 mseg e ir aumentando a 250, 275, 300, 325, 350 mseg hasta alcanzar el tiempo en el que el miocardio se vea negro
- Adquirir imágenes en planos eje corto, eje largo horizontal y 2 cámaras AI-VI

OPCIONAL

► Secuencia de Marcaje Miocárdico (rejilla) Multicorte-multifase. Plano Eje Corto

- Para detectar con mayor sensibilidad trastornos de la motilidad

B. Postprocesado y Medidas para informe

- Grosor del miocardio en diástole
 - En las imágenes en eje corto: segmentos anteriores, septales, inferiores y laterales (segmentos 1 a 16)
 - En las imágenes eje largo horizontal y/o vertical: segmento del ápex puro (segmento 17)
- Masa miocardio VI
- Volúmenes - Función Sistólica global de VI

- Diámetro de cámaras cardíacas izquierdas:
 - Aurícula izquierda
 - Telediastólico de Ventrículo Izquierdo
 - Telesistólico de Ventrículo Izquierdo

Miocardiopatía arritmogénica o displasia arritmogénica de ventrículo derecho

A. Realización del estudio

Adquisición de Secuencias

1. Localizador múltiple (transversal, sagital y coronal)

- Con sincronización cardíaca
- En apnea - Preferiblemente en espiración

2. Cine-RM Multicorte-Multifase. Plano Transversal

- Desde cayado aórtico hasta diafragma
- El mayor número de fases posibles en cada corte
- Útil para valorar
 - Diámetro de arterias pulmonares
 - Diámetros diastólicos y sistólicos de cámaras cardíacas
 - Cálculos de volúmenes de ventrículo derecho por método tridimensional (Simpson)

3. Cine-RM Multicorte-Multifase. Plano Eje Corto

- El mayor número de fases posibles en cada corte
- Útil para valorar motilidad en pared inferior y zona subtricuspídea

4. T1-TSE. Plano Transversal

- Desde arteria pulmonar hasta el diafragma

5. T1-TSE con supresión espectral de grasa. Plano Transversal

- Desde arteria pulmonar hasta el diafragma

6. Secuencias tardías de miocardio negro post contraste de gadolinio

- Para detectar áreas de hiperseñal o realce tardío por fibrosis miocárdica
- Administración de contraste de gadolinio para miocardio negro
 - Dosis óptima 0'2 mol/kg
 - Administrado al final de la perfusión
 - Durante el tiempo de espera se realizan las cuantificaciones de flujo
- Tiempo de espera: +/- 10 minutos
- Ajustar el tiempo de inversión (TI) para anular el miocardio
 - Secuencias con múltiples tiempos de inversión: seleccionar el óptimo
 - Si no se tienen esas secuencias: programar la secuencia empezando con un TI de 225 mseg e ir aumentando a 250, 275, 300, 325, 350 mseg hasta alcanzar el tiempo en el que el miocardio se vea negro
- Adquirir imágenes en planos eje corto y transversal

B. Postprocesado y Medidas para informe

- Diámetro de cámaras cardíacas:
 - Aurícula derecha
 - Telediastólico de Ventrículo Derecho
 - Telesistólico de Ventrículo Derecho
- Diámetro infundíbulo VD
- Volúmenes - Función Sistólica global de Ventrículo Derecho

Miocardopatía restrictiva o pericarditis constrictiva

A. Realización del estudio - Adquisición de Secuencias

1. Localizador múltiple (transversal, sagital y coronal)

- Con sincronización cardíaca
- En apnea - Preferiblemente en espiración

2. Cine-RM Multicorte-Multifase. Plano Transversal

- Desde cayado aórtico hasta diafragma
- El mayor número de fases posibles en cada corte
- Útil para valorar
 - Grosor de pericardio
 - Diámetro de Vena Cava Superior e Inferior
 - Diámetro de Aurículas
 - Diámetros diastólico y sistólico de ventrículos
 - Cálculos de volúmenes ventriculares por método tridimensional (Simpson)
 - Grosor de pericardio

3. Cine-RM Multicorte-Multifase. Plano Eje Corto

- El mayor número de fases posibles en cada corte
- Útil para valorar
 - Motilidad de pared libre de ventrículo derecho y septo interventricular

4. T1-TSE. Plano Transversal

- Desde la raíz del pericardio hasta la desembocadura de las suprahepáticas en la cava inferior

5. Cuantificación del flujo con secuencia de codificación de velocidad

- Para cuantificar obstrucción al tracto de salida de ventrículo izquierdo, insuficiencia mitra, disfunción diastólica
 - Flujo atrio-ventricular
 - Venas cavas

6. Secuencias tardías de miocardio negro post contraste de gadolinio

- Para detectar áreas de hiperseñal o realce tardío por fibrosis miocárdica
- Administración de contraste de gadolinio para miocardio negro
 - Dosis óptima 0'2 mol/kg

- Administrado al final de la perfusión
- Durante el tiempo de espera se realizan las cuantificaciones de flujo
- Tiempo de espera: +/- 10 minutos
- Ajustar el tiempo de inversión (TI) para anular el miocardio
 - Secuencias con múltiples tiempos de inversión: seleccionar el óptimo
 - Si no se tienen esas secuencias: programar la secuencia empezando con un TI de 225 mseg e ir aumentando a 250, 275, 300, 325, 350 mseg hasta alcanzar el tiempo en el que el miocardio se vea negro
- Adquirir imágenes en planos eje corto y transversal

B. Postprocesado y Medidas para informe

- Grosor pericardio
- Diámetro de cámaras cardíacas:
 - Aurícula derecha
 - Telediastólico de Ventrículo Derecho
 - Telesistólico de Ventrículo Derecho
 - Aurícula izquierda
 - Telediastólico de Ventrículo Izquierdo
 - Telesistólico de Ventrículo Izquierdo
- Diámetro de venas cava (VCS y VCI)
- Volúmenes - Función Sistólica global de Ventrículo Derecho
- Función Diastólica de Ventrículo Derecho

Miocardiopatía Dilatada - Miocarditis - Miocardiopatía Infiltrativa

A. Realización del estudio

Adquisición de Secuencias

1. Localizador múltiple (transversal, sagital y coronal)

- Con sincronización cardíaca
- En apnea - Preferiblemente en espiración

2. Cine-RM (un corte multifase) en apnea espiratoria. Plano Eje Largo Horizontal de VI

3. Cine-RM (un corte multifase) en apnea espiratoria. Plano Eje Largo Vertical (Dos Cámaras AI-VI)

4. Multicorte-Multifase en apnea espiratoria. Plano 4 Cámaras

5. Multicorte-Multifase en apnea espiratoria. Plano Eje Corto

- Desde la base de los ventrículos hasta el ápex

6. T2-TSE STIR. Plano Eje Corto

- Para detectar áreas de hiperseñal miocárdica por edema

7. Perfusión de 1er paso. Plano Eje Corto

- Para detectar áreas de hiposeñal miocárdica por hipoperfusión
- Durante la administración de contraste de gadolinio

- Dosis variable según autores: 0´05 mol/kg ó 0´1 mol/kg ó 0´2 mol/kg
- Flujo 4 ó 5 ml/seg
- Apnea durante los primeros segundos seguido de respiración suave y superficial

8. Cuantificación del flujo con secuencia de codificación de velocidad

- Para cuantificar obstrucción al tracto de salida de ventrículo izquierdo, insuficiencia mitra, disfunción diastólica
 - En tracto de salida de ventrículo izquierdo
 - Raíz de aorta
 - Flujo atrio-ventricular
 - Vena pulmonar superior derecha

9. Secuencias tardías de miocardio negro post contraste de gadolinio

- Para detectar áreas de hiperseñal o realce tardío por fibrosis miocárdica
- Administración de contraste de gadolinio para miocardio negro
 - Dosis óptima 0´2 mol/kg
 - Administrado al final de la perfusión
 - Durante el tiempo de espera se realizan las cuantificaciones de flujo
- Tiempo de espera: +/- 10 minutos
- Ajustar el tiempo de inversión (TI) para anular el miocardio
 - Secuencias con múltiples tiempos de inversión: seleccionar el óptimo
 - Si no se tienen esas secuencias: programar la secuencia empezando con un TI de 225 msec e ir aumentando a 250, 275, 300, 325, 350 msec hasta alcanzar el tiempo en el que el miocardio se vea negro
- Adquirir imágenes en planos eje corto, eje largo horizontal y 2 cámaras AI-VI

OPCIONAL

► **Secuencia de Marcaje Miocárdico (rejilla) Multicorte-multifase. Plano Eje Corto**

- Para detectar con mayor sensibilidad trastornos de la motilidad

B. Postprocesado y Medidas para informe

- Grosor del miocardio en diástole
 - En las imágenes en eje corto: segmentos anteriores, septales, inferiores y laterales (segmentos 1 a 16)
 - En las imágenes eje largo horizontal y/o vertical: segmento del ápex puro (segmento 17)
- Masa miocardio VI
- Volúmenes - Función Sistólica global de VI
- Diámetro de cámaras cardíacas izquierdas:
 - Aurícula izquierda
 - Telediastólico de Ventrículo Izquierdo
 - Telesistólico de Ventrículo Izquierdo
- Alteraciones de la motilidad
 - Motilidad normal, hipocinesia, acinesia, discinesia
- Segmentos con alteración de la perfusión

- Perfusión normal, hipoperfusión (describir los segmentos hipoperfundidos y la extensión transmural de la hipoperfusión)

Masas Cardíacas

A. Realización del estudio

Adquisición de Secuencias

1. Localizador múltiple (axial, sagital y coronal)

- Con sincronización cardíaca
- En apnea - Preferiblemente en espiración

2. Multicorte-Multifase en apnea - plano axial

- Desde la raíz del corazón hasta el diafragma
- El mayor número posible de fases en cada apnea
- Útil para valorar
 - Existencia de masas -que si son intracavitarias se verán hipointensas respecto al flujo hiperintenso
 - Repercusiones funcionales de la masa
 - Valoración funcional cardíaca

3. T1-SEEPI Axial

- Debe incluir desde la raíz del pericardio hasta el diafragma

4. T2-TSE Axial

- Centrada en la masa

5. Perfusión de primer paso post inyección i.v. de contraste-Gd

- El plano de elección depende de la localización de la masa
 - En las masas extracardíacas o intracavitarias el mejor plano suele ser el axial
 - En masas intramiocárdicas el mejor plano suele ser el eje corto (para comparar con la perfusión de otros segmentos del miocardio)
- Valoración de perfusión miocárdica de "primer paso"

6. T1-SEEPI Axial post-Gd

- Centrada en la masa

B. Postprocesado y Medidas para informe

- Localización y tamaño de la masa
 - Si la masa es pediculada: localización y tamaño del pedículo
- Diámetros de cámaras cardíacas y descripción de repercusión funcional si existe

Valvulopatía aórtica. Estenosis

A. Realización del estudio

Adquisición de Secuencias

1. Localizador múltiple (axial, sagital y coronal)

- Con sincronización cardíaca
- En apnea - Preferiblemente en espiración

2. Cine-RM (un corte multifase) en apnea. Plano Eje Largo Horizontal de VI

- Para valorar tracto de entrada de VI, válvula mitral, tracto de salida de VI y válvula aórtica

3. Cine-RM (un corte multifase) en apnea. Plano Eje Largo Vertical (Tracto de salida VI - Ao)

- Para valorar tracto de salida de VI, válvula aórtica y raíz de aorta

4. Cine-RM (un corte multifase) en apnea. Plano Valvular Aórtico

- Desde la base de los ventrículos hasta el ápex
- Para cuantificación de diámetros diastólico y sistólico, grosor de miocardio y volúmenes de VI

5. Multicorte-Multifase en apnea. Plano Eje Corto

- Desde la base de los ventrículos hasta el ápex
- Para cuantificación de diámetros diastólico y sistólico, grosor de miocardio y volúmenes de VI

6. Secuencia de codificación de fase - Para cuantificación de flujo

- Programar un plano paralelo a la válvula aórtica situado entre el ostium coronario y la válvula
- Velocidad codificada
 - 2 m / seg

OPCIONAL

- AngioRM-3D post Gd de aorta tóraco-abdominal

- En plano sagital oblicuo: oblicuo anterior izquierdo
- Si se identifica aneurisma de aorta ascendente en la primera parte del estudio
- Para valoración prequirúrgica de raíz aórtica y aorta ascendente

B. Postprocesado y Medidas para informe

- Diámetro diastólico y sistólico de VI
- Grosor de miocardio de VI
- Volúmenes de VI
- Diámetro y área valvular aórtica
- Diámetro de raíz de aorta y aorta ascendente
- Valoración semicuantitativa del grado de estenosis en Cine-RM
 - Relación entre tamaño y duración de la hiposeñal por turbulencias distales a la estenosis, en aorta ascendente
- Valoración cuantitativa con secuencias de codificación de la velocidad

Valvulopatía aórtica. Insuficiencia

A. Realización del estudio

Adquisición de Secuencias

1. Localizador múltiple (axial, sagital y coronal)

- Con sincronización cardíaca
- En apnea - Preferiblemente en espiración

2. Cine-RM (un corte multifase) en apnea - Plano Eje Largo Horizontal de VI

- Para valorar tracto de entrada de VI, válvula mitral, tracto de salida de VI y válvula aórtica

3. Cine-RM (un corte multifase) en apnea - Plano Eje Largo Vertical (Tracto de salida VI - Ao)

- Para valorar tracto de salida de VI, válvula aórtica y raíz de aorta

4. Cine-RM (un corte multifase) en apnea - Plano Valvular Aórtico

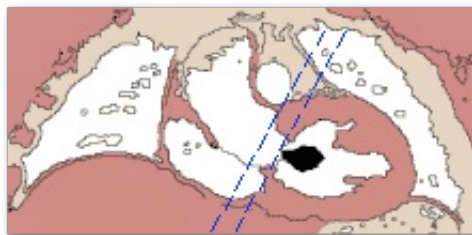
- Para valorar morfología valvular y medir diámetro y área valvular

5. Multicorte-Multifase en apnea - Plano Eje Corto

- Desde la base de los ventrículos hasta el ápex
- Para cuantificación de diámetros diastólico y sistólico, grosor de miocardio y volúmenes de VI

6. Secuencia de codificación de fase - Para cuantificación de flujo

- Programar un plano paralelo a la válvula aórtica situado entre el ostium coronario y la válvula
- Velocidad codificada
 - Insuficiencia leve : 1,5 m / seg
 - Insuficiencia significativa
 - Para la velocidad sistólica: 5 m / seg
 - Para la velocidad diastólica: 1,5 m / seg



B. Postprocesado y Medidas para informe

- Diámetro diastólico y sistólico de VI
- Grosor de miocardio de VI
- Volúmenes de VI
- Diámetro y área de válvula aórtica en sístole y diástole
- Diámetro de raíz de aorta y aorta ascendente
- Valoración semicuantitativa del grado de insuficiencia en Cine-RM
 - Relación entre tamaño y duración de la hiposeñal por regurgitación en VI
- Valoración cuantitativa con secuencias de codificación de la velocidad

Valvulopatía aurículo-ventricular

A. Realización del estudio

Adquisición de Secuencias

1. Localizador múltiple (axial, sagital y coronal)

- Con sincronización cardíaca
- En apnea - Preferiblemente en espiración

2. Cine-RM (un corte multifase) en apnea - Plano Eje Largo Horizontal de VI

- Para valorar tracto de entrada de VI, válvula mitral, tracto de salida de VI y válvula aórtica

3. Cine-RM (un corte multifase) en apnea - Plano Eje Largo Vertical (Dos Cámaras)

- **AI-VI si sospecha de valvulopatía mitral**
- **AD-VD si sospecha de valvulopatía tricuspídea**

4. Cine-RM (un corte multifase) en apnea - Plano Cuatro Cámaras

5. Multicorte-Multifase en apnea - Plano Eje Corto

- Desde la base de los ventrículos hasta el ápex
- Para cuantificación de diámetros diastólico y sistólico, grosor de miocardio y volúmenes de VI

6. Secuencia de codificación de fase - Para cuantificación de flujo

- Programar un plano paralelo a la válvula mitral o tricúspide
- Velocidad codificada: 2 m / seg

B. Postprocesado y Medidas para informe

- Diámetro de aurículas
- Diámetros diastólico y sistólico de ventrículos
- Volúmenes ventriculares
- Valoración semicuantitativa del grado de insuficiencia en Cine-RM
 - Relación entre tamaño y duración de la hiposeñal por regurgitación en la cámara receptora
- Valoración cuantitativa con secuencias de codificación de la velocidad